

Nématodoses

Les Nématodes sont des vers cylindriques de taille variable. Les mâles sont plus petits que les femelles. Elles sont ovipares, le plus souvent, ou vivipares.

Certaines Nématodoses intestinales ont une transmission digestive et d'autre une transmission transcutanée.

Les Nématodes du colon ont un cycle simple.

Les Nématodes vivant dans l'intestin grêle ont un cycle complexe.

1° Les Nématodoses intestinales à transmission digestive :

1.1. L'ascaridiase :

C'est une Nématodose intestinale qui est due à *ascaris lombricoïde* qui est un parasite strictement humain.

C'est la parasitose la plus fréquente du monde. Elle est liée au péril fécal.

1.1.1. L'agent pathogène :

C'est un parasite cosmopolite, qui se raréfie dans les pays tempérés où l'hygiène fécale est convenable.

Dans les pays tropicaux à faible niveau d'assainissement et d'hygiène la fréquence est plus grande.

Ascaris lombricoïdes est considéré comme le plus grand vers rond intestinal parasite de l'homme. Les adultes vivent dans l'intestin grêle et se nourrissent du contenu intestinal.

| | Mâles | Femelles |
|---------------|---------------------------------|-----------------------|
| Taille | 14-17 cm | 20-25 cm |
| Particularité | Extrémité postérieure recourbée | Rectiligne et effilée |

Le mâle et la femelle s'accouplent puis la femelle pond jusqu'à 100000 œufs par jour.

La longévité d'un adulte est de 12 à 18 mois.

Les œufs embryonnés sont éliminés dans les selles. Ils subissent ensuite une maturation pour devenir infestant.

- **Pendant la phase adulte :**

Les troubles sont de l'ordre digestif. En cas d'infestation massive, on peut observer une malnutrition et un retard pondéral par spoliation de matières nutritives.

Il peut exister des complications.

1.1.4. Diagnostic :

- **Présomptif :**

Syndrome de Loeffler, hyperéosinophilie.

- **Diagnostic :**

- Elimination des vers adultes dans les selles ou la vomique.
- Recherche des œufs dans les selles à l'examen direct puis après concentration.

Les œufs pondus par les femelles fécondées mesurent 60 sur 45 μm et possèdent une double coque épaisse dont la surface externe est mamelonnée et brune.

Les œufs non fécondés ont une forme ellipsoïdale et sont recouverts d'une coque mince.

1.2. Les oxyuroses :

C'est une parasitose due à *Enterobius vermicularis* (oxyure). Elle est strictement humaine.

Elle est cosmopolite, fréquente chez l'enfant.

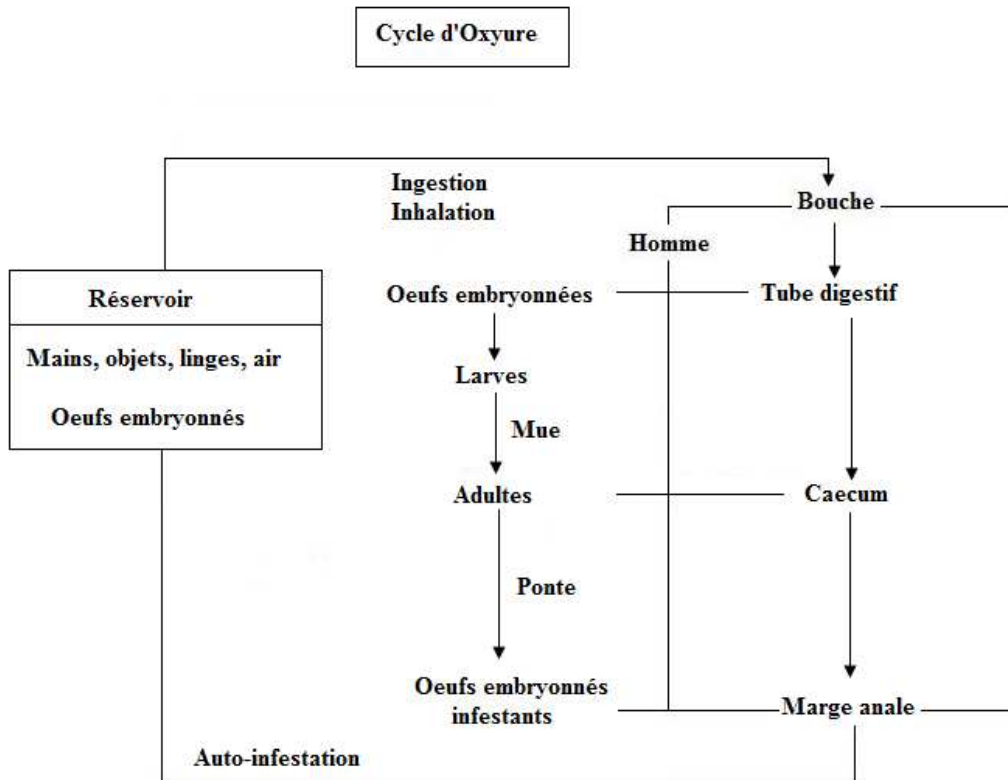
1.2.1. L'agent pathogène :

C'est un petit Nématodes blanc ivoire vivant dans le caecum.

| | Mâle | Femelle |
|------------------------|---|-------------------------------|
| Taille | 4 mm de long | 12 mm de long |
| Caractéristique | Extrémité postérieure recourbée en crosse | Extrémité postérieure effilée |

Les mâles et femelles vivent fichés dans la muqueuse intestinale.

1.2.2. Contamination et cycle :



1.2.3. Clinique :

Chez l'adulte, la parasitose est souvent ignorée.

Chez l'enfant, on a :

- Un prurit anal en général le soir ou la nuit.
- Des troubles digestifs.
- Des troubles neurologiques.

1.2.4. Diagnostic :

• Signes d'orientation :

Il y a un prurit et des démangeaisons.

- **Diagnostic de certitude :**

Il s'effectue à l'analyse coprologique.

- **Macroscopie :**

Les vers sont visibles dans les selles et sur la marge anale.

- **Microscopie :**

Il y a recherche des œufs sur la marge anale par scotch test.

Les œufs sont asymétriques, ovoïdes, à coque épaisse et incolore, 55 sur 30 µm. Ils contiennent une larve mobile.

1.3. Trichocéphalose :

C'est une Nématodose due à *Trichuris trichiura*. C'est un parasite strictement humain, peu agressif et la parasitose est cosmopolite, très fréquente.

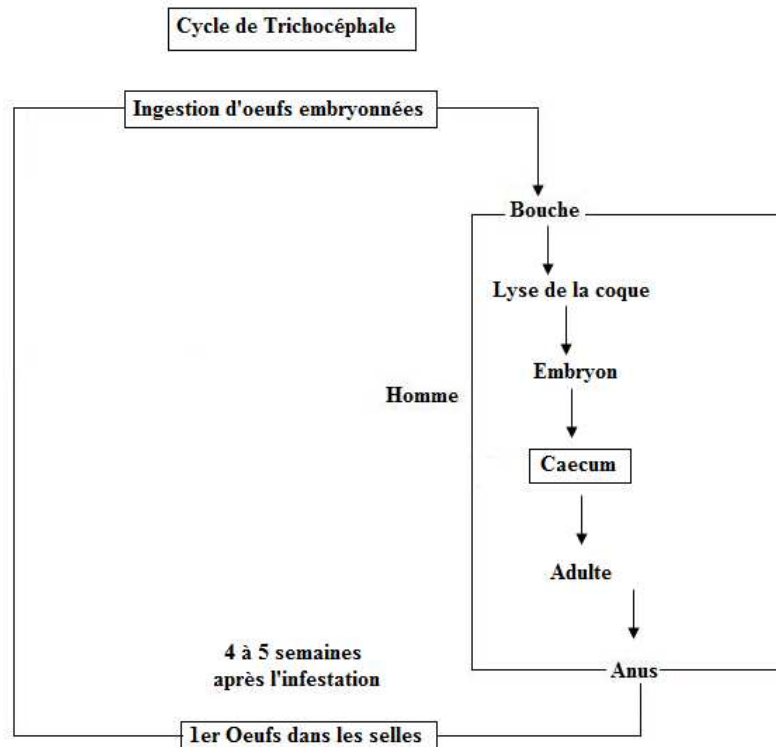
1.3.1. L'agent pathogène :

Les vers adultes vivent fichés dans la muqueuse du caecum mais, en cas d'infestation massive, ils peuvent envahir tout le colon.

| | Mâle | Femelle |
|------------------------|---|----------------------------------|
| Taille | 3,5 à 4 cm de long | 5 cm de long |
| Caractéristique | Partie postérieure renflé et recourbée en cross | Elles pondent environ 20000 œufs |

Ce sont des hématophages, ils se nourrissent d'une très petite quantité de sang prélevée quotidiennement dans l'organisme. Cependant, ils n'entraînent pas d'anémie sauf si l'infestation est massive.

1.3.2. Contamination et cycle :



1.3.3. Clinique :

La Trichocéphalose est en générale une parasitose ignorée.

Il existe parfois des troubles surtout intestinaux.

1.3.4. Diagnostic :

Il est souvent fortuit. Il ne repose que sur la présence des œufs dans les selles. Ces œufs sont caractéristiques.

De forme ovulaire, 55 sur 25 μm avec une coque épaisse et brune avec un bouchon muqueux proéminent à chaque extrémité.

2° Les Nématodoses intestinales à transmission cutanée :

2.1. Ankylostomiases :

Ce sont des helminthiases dues à :

- *Ancylostoma duodenale*.
- *Necator americanus*.

Parasitoses essentiellement tropicales, environ 200 millions de sujets atteints et un fort pourcentage annuel de cas mortels.

2.1.1. Les agents pathologiques :

Les vers adultes vivent dans le duodénum, se fixent à la muqueuse pour prélever le sang dont ils se nourrissent.

| | Ancylostoma | Necator |
|-------------------------------|--------------------|----------------|
| Vie | 4-5 ans | 10-15 ans |
| Volume de sang prélevé | 0,1 mL/jour | 0,01 mL/jour |

Cette hématophagie va entraîner une spoliation sanguine qui dépend non seulement de nombre de vers mais aussi de l'importance des hémorragies provoquées par la fixation de la capsule buccale à la muqueuse. C'est le risque d'anémie, parfois extrême, qui prédomine dans le tableau clinique de cette parasitose.

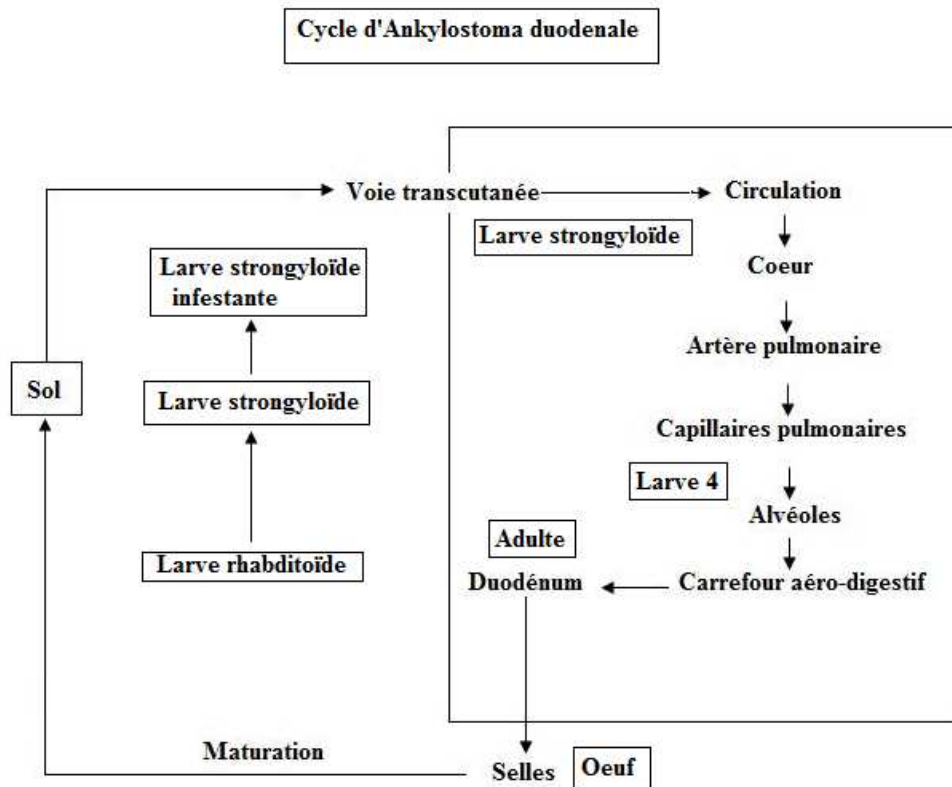
Les adultes sont des vers blancs rosées :

- Mâle : 10 mm.
- Femelle : 18 mm.

Sur la partie antérieure du ver, on trouve une canule buccale qui comporte une double paire de 4 crochets (*Ancylostoma*) et 2 lames (*Necator*).

Les femelles pondent des œufs immatures qui sont éliminés dans les selles. Dans le milieu extérieur, après mûrissement et éclosion les œufs libèrent une larve qui après plusieurs mues deviendra infectante.

2.1.2. Contamination et cycle :



2.1.3. Signes cliniques :

| Stade | Larvaire | | Digestif |
|-------------------------|-------------|--|-----------------------------------|
| Signes cliniques | Pénétration | Manifestation cutanées | Duodénite Diarrhées constantes |
| | Migration | Toux d'irritation Dysphagie et douleur œsophagienne | Hyperleucocytose Anémie |

2.1.4. Diagnostic :

C'est essentiellement un diagnostic direct. La recherche des œufs se fera de préférence sur des selles fraîchement émises car les œufs évoluent rapidement. Il faut aussi penser que les œufs n'apparaissent dans les selles que 40 jours après l'infestation.

La différenciation des œufs peut se faire :

- Par la mensuration des œufs.

- Par le nombre de blastomères à l'émission des selles, mais une différenciation plus précise repose sur la morphologie des larves strongyloïdes obtenues par coproculture.

La numération des œufs dans les selles, permet d'évaluer le taux d'infestation et de prouver l'étiologie ankylostomienne d'une anémie. Pour *Ancylostoma duodenale* à partir de 500 vers, pour *Necator americanus* à partir de 1000 vers, il y a un risque d'anémie.

2.2. L'Anguillulose :

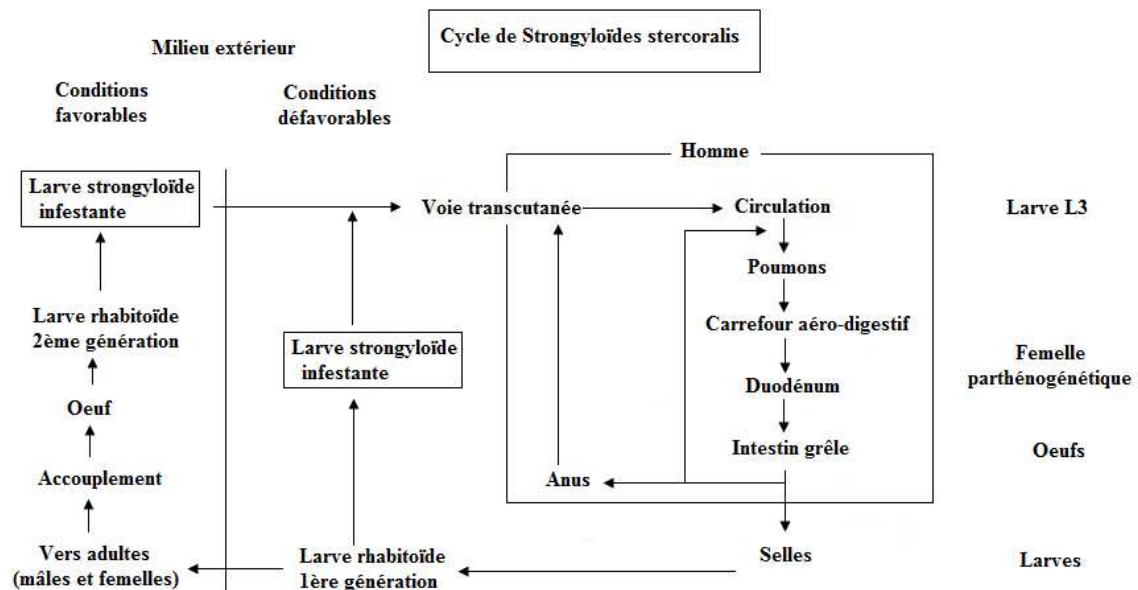
C'est une parasitose intestinale due à *Strongyloïdes stercoralis* et elle est essentiellement tropicale.

2.2.1. L'agent pathogène :

C'est un petit Nématode blanc, non hématophage, qui vit enfouis dans la muqueuse duodénale et mesure 2 à 3 mm.

Ce sont des femelles parthénogénétiques qui pondent des œufs qui éclosent dans l'intestin et libèrent des larves rhabditoïdes. Elles seront retrouvées dans les selles.

2.2.2. Contamination et cycle :



2.2.3. Signes cliniques :

L'Anguillulose est une maladie chronique possédant des troubles mineurs.

On distingue 3 périodes :

- **Pénétration larvaire :**

Souvent inaperçue, parfois érythème.

- **Migration larvaire :**

Le plus souvent, pas de manifestations.

- **Période digestive :**

Signes d'une duodénite accompagnée de douleurs épigastriques et de diarrhées.

2.2.4. Diagnostic :

Il repose sur des éléments de présomption :

- Origine du malade.
- Séjour en zone d'endémie, signes cliniques.
- Courbe d'hyperéosinophilie sanguine.

La coprologie parasitaire permettra un diagnostic de certitude.

- La recherche des larves se fera à l'examen direct, les larves sont mobiles et bien visibles dans les selles liquides, et après concentration.
- La technique de Baermann est mieux adaptée pour les larves d'anguillules car elle met à profit la propriété d'hygrotopisme positif des larves.